SDD 152 Sujet n°1

Spécialité : Ophtalmologie

Date : 16/09/2023
Auteur : Adrien BLANC (DES d'ophtalmologie - ECN 2023)
Relecteur(s) : Sébastien VILLARD (DES de médecine interne - ECN 2023), Mansour ARSALANE (DES Ophtalmologie Paris) , Alexandre BOURDIN (DES Ophtalmologie Paris)

Domaine d'apprentissage principal	Annonce
Domaine d'apprentissage secondaire	Iconographie
Item(s) en lien avec la station	4 - Qualité et sécurité des soins. La sécurité du patient. La gestion des risques. Les événements indésirables associés aux soins (EIAS). Démarche qualité et évaluation des pratiques professionnelles 5 - Responsabilités médicale pénale, civile, administrative et disciplinaire. La gestion des erreurs et des plaintes ; l'aléa thérapeutique 82 - Altération aiguë de la vision 83 - Infections et inflammations oculaires
Situation(s) de départ en lien avec la station	SDD-152 - Oeil rouge et/ou douloureux SDD-331 - Découverte d'un aléa thérapeutique ou d'une erreur médicale
Matériel nécessaire à la station	2 chaises + une table
Contexte de la station	Patiente de 70 ans en cours de chimiothérapie qui présente une endophtalmie post-opératoire.

ECOS TACFA

INSTRUCTIONS POUR LE/LA CANDIDAT.E

Contexte :
Vous êtes ophtalmologiste.

Vous recevez au cabinet Mme Monique DUPONT âgée de 70 ans qui présente une **endophtalmie** de l'œil droit post-opératoire d'une chirurgie de cataracte que vous avez réalisée il y a 3 jours.

Vous avez déjà interrogé et examiné la patiente.

Ses antécédents sont les suivants : hypertension artérielle, diabète de type 2, cancer ovarien traitée par chimiothérapie.

Sur le plan du mode de vie, la patiente est veuve, sans enfant, elle vit seule et possède un chat. Elle vient seule en consultation.

A l'examen clinique : la patiente est cohérente et orientée. Elle présente une baisse de l'acuité visuelle de l'œil droit à "compter les doigts". Elle se plaint d'une douleur profonde intra-oculaire évaluée à 6/10, irradiant vers la région sus-orbitaire.

Consignes :
Vous devez réaliser en 8 minutes :

- Décrire succinctement la photographie de l'oeil
- Annoncer à la patiente le diagnostic et la suite de la prise en charge.
- Expliquer le caractère nosocomial de l'affection et la notion de responsabilité sans faute.

Vous ne devez pas :

- Il n'est pas nécessaire d'examiner la patiente.
- Il n'est pas nécessaire d'interroger la patiente.
- Il n'est pas nécessaire de détailler les complications.
- Il n'est pas nécessaire de détailler les dispositifs d'indemnisation.

Attention : Vous avez 8 minutes. Au signal sonore, passez à la station suivante.

TACFA – Tutorat associatif pour des conférences en formation approfondie en sciences médicales
Toute reproduction même partielle, toute vente sans l'accord du TACFA sont interdites.
Sous la supervision de Clément FILLIOL (VP ECOS, DES radiologie Lyon), Lucie-Lou VIAL (VP ECOS, DES d'Anesthésie-réanimation à Toulouse), Sébastien VILLARD (VP ECOS, DES de médecine interne Paris), Alexandre DEGACHI (président, ancien DES médecine interne Paris)

Iconographie :

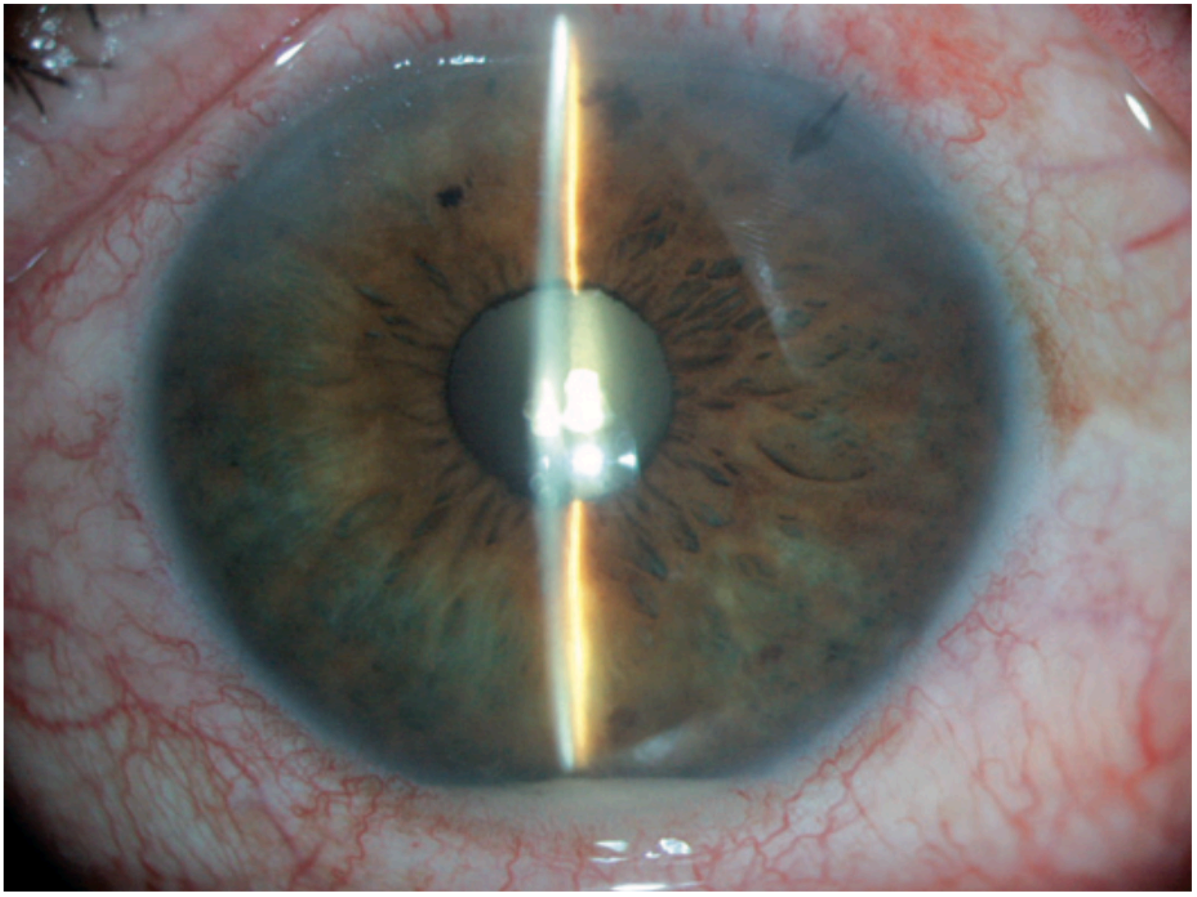

TACFA – Tutorat associatif pour des conférences en formation approfondie en sciences médicales
Toute reproduction même partielle, toute vente sans l'accord du TACFA sont interdites.
Sous la supervision de Clément FILLIOL (VP ECOS, DES radiologie Lyon), Lucie-Lou VIAL (VP ECOS, DES d'Anesthésie-réanimation à Toulouse), Sébastien VILLARD (VP ECOS, DES de médecine interne Paris), Alexandre DEGACHI (président, ancien DES médecine interne Paris)

ECOS TACFA
GRILLE D'EVALUATION

Consigne(s) à l'évaluateur :

Remettre la photographie de l'oeil.

Aptitudes cliniques			
iconographie			
1.	Reconnaît un oeil rouge	1 pt	☐
2.	Reconnaît un hypopion	1 pt	☐
Annonce diagnostic et thérapeutique			
3.	Annonce le diagnostic d'endophtalmie.	1 pt	☐
4.	Explique l'origine de l'endophtalmie : flore microbienne du patient ou contamination externe peropératoire.	1 pt	☐
5.	Explique la nécessité d'hospitalisation.	1 pt	☐
6.	Détaille la prise en charge à venir : prélèvement intra-oculaire.	1 pt	☐
7	Détaille la prise en charge à venir : antibiothérapie.	1 pt	
8.	Annonce la potentielle prise en charge chirurgicale ou vitrectomie.	1 pt	☐
9.	Initie la prise en charge antalgique : au moins un palier 1, maximum palier 2.	1 pt	☐
10.	Explique le caractère nosocomial de l'infection et la notion d'aléa thérapeutique	1 pt	☐
11.	Explique la notion de responsabilité sans faute	1 pt	☐
Communications et attitudes			

TACFA – Tutorat associatif pour des conférences en formation approfondie en sciences médicales
Toute reproduction même partielle, toute vente sans l'accord du TACFA sont interdites.
Sous la supervision de Clément FILLIOL (VP ECOS, DES radiologie Lyon), Lucie-Lou VIAL (VP ECOS, DES d'Anesthésie-réanimation à Toulouse), Sébastien VILLARD (VP ECOS, DES de médecine interne Paris), Alexandre DEGACHI (président, ancien DES médecine interne Paris)

1. APTITUDE À ÉCOUTER : le patient / le pair

Performance Insuffisante 0 point	Performance Limite 0,25 point	Performance Satisfaisante 0,5 point	Performance Très Satisfaisante 0,75 point	Performance Remarquable 1 point
Interrompt le patient /pair de façon inappropriée Ignore les réponses du patient/collègue	Se montre impatient	Est attentif aux réponses du patient/pair	Est attentif aux réponses du patient/pair Adopte la technique de reformulation si l'information est imprécise ou éloignée des objectifs.	Porte une attention soutenue aux réponses du patient/pair et à ses préoccupations.

3. APTITUDE À FOURNIR LES RENSEIGNEMENTS AU PATIENT / AUX AIDANTS

Performance Insuffisante 0 point	Performance Limite 0,25 point	Performance Satisfaisante 0,5 point	Performance Très Satisfaisante 0,75 point	Performance Remarquable 1 point
Renseigne le patient / aidant de manière inadaptée (ex. informations inexactes) ou ne fait aucun effort pour renseigner le patient/aidant	Donne des renseignements de façon incomplète ou s'attarde à des renseignements éloignés du problème	Donne des renseignements de façon adaptée. Veille quelque peu à ce que le patient /aidant comprenne	Donne des renseignements de façon adaptée. Veille à ce que le patient / aidant comprenne	Renseigne avec justesse et illustre ses explications pour qu'elles soient bien comprises

TACFA – Tutorat associatif pour des conférences en formation approfondie en sciences médicales
Toute reproduction même partielle, toute vente sans l'accord du TACFA sont interdites.
Sous la supervision de Clément FILLIOL (VP ECOS, DES radiologie Lyon), Lucie-Lou VIAL (VP ECOS, DES d'Anesthésie-réanimation à Toulouse), Sébastien VILLARD (VP ECOS, DES de médecine interne Paris), Alexandre DEGACHI (président, ancien DES médecine interne Paris)

6. COMMUNICATION AVEC LES PAIRS (clarté de communication)

Performance Insuffisante 0 point	**Performance Limite** 0,25 point	**Performance Satisfaisante** 0,5 point	**Performance Très Satisfaisante** 0,75 point	**Performance Remarquable** 1 point
Est incapable de communiquer le message	Est capable de communiquer les principaux messages, n'arrive pas à les justifier	Est capable de communiquer les principaux messages et justifier son raisonnement	Communique les informations pertinentes et les justifie. Ne s'attarde pas à de l'information inutile	Relie les informations provenant des domaines différents faisant preuve d'une maîtrise du sujet

12. APTITUDE À PROPOSER UNE PRISE EN CHARGE (situations aiguës / chroniques)

Performance Insuffisante 0 point	**Performance Limite** 0,25 point	**Performance Satisfaisante** 0,5 point	**Performance Très Satisfaisante** 0,75 point	**Performance Remarquable** 1 point
Est incapable de proposer une prise charge adaptée à la situation clinique	Propose une prise en charge en couvrant les éléments essentiels, n'arrive pas à justifier la démarche	Propose une prise en charge en couvrant les éléments essentiels et justifie la démarche.	Propose une prise pertinente. Ne s'attarde pas au traitement/prise en charge inutile et justifie la démarche.	Etablit l'ordre de priorité des différents aspects de la prise en charge du patient (hiérarchise).

TOTAL	**15 points**

TACFA – Tutorat associatif pour des conférences en formation approfondie en sciences médicales
Toute reproduction même partielle, toute vente sans l'accord du TACFA sont interdites.
Sous la supervision de Clément FILLIOL (VP ECOS, DES radiologie Lyon), Lucie-Lou VIAL (VP ECOS, DES d'Anesthésie-réanimation à Toulouse), Sébastien VILLARD (VP ECOS, DES de médecine interne Paris), Alexandre DEGACHI (président, ancien DES médecine interne Paris)

ECOS TACFA

SCÉNARIO PATIENT SIMULÉ

Consignes génériques pour le patient :

- Ce que tu peux dire spontanément ou sous condition est clairement indiqué
- Si le candidat pose une question dont la réponse ne se trouve pas dans le scénario, n'improvise pas et réponds « je ne sais pas » ou « c'est normal ».

Rappel du scénario du candidat :

Vous êtes ophtalmologiste.

Vous recevez la patiente Monique DUPONT, âgée de 70 ans **au cabinet** qui présente une **endophtalmie** de l'œil droit post-opératoire d'une chirurgie de cataracte que vous avez réalisée il y a 3 jours.

Vous avez déjà interrogé et examiné la patiente.

Antécédents : - hypertension artérielle, diabète de type 2, cancer ovarien traitée par chimiothérapie.

Éléments cliniques : la patiente est cohérente et orientée. Elle présente une baisse de l'acuité visuelle de l'œil droit à "compter les doigts". Elle se plaint d'une douleur profonde intra-oculaire évaluée à 6/10. Ainsi que d'une photophobie. L'œil présente une rougeur, un hypopion, un myosis.

Plan de la station ECOS :

Le patient simulé se trouve en face du candidat, chacun assis sur une chaise, séparée d'une table.

Sur la table se trouve une photographie et un compte-rendu de l'appel avec l'ophtalmologiste hospitalier.

<u>Phrase de démarrage du patient simulé (par <3) :</u>

"J'ai mal à l'oeil et j'y vois très mal. Qu'est ce que j'ai Docteur ?"

TACFA – Tutorat associatif pour des conférences en formation approfondie en sciences médicales
Toute reproduction même partielle, toute vente sans l'accord du TACFA sont interdites.
Sous la supervision de Clément FILLIOL (VP ECOS, DES radiologie Lyon), Lucie-Lou VIAL (VP ECOS, DES d'Anesthésie-réanimation à Toulouse), Sébastien VILLARD (VP ECOS, DES de médecine interne Paris), Alexandre DEGACHI (président, ancien DES médecine interne Paris)

Identité du patient :

Femme
DUPONT Monique
70 ans

Mode de vie :

Retraitée.
Veuve, sans enfants.
Elle a un chat à la maison.

Comportement global :

Lucide et attentif aux propos du médecin.
La patiente n'est pas agressive face à cette infection nosocomiale. Elle est anxieuse et souhaite comprendre comment cela a pu se produire, si cela aurait pu être évité.
Elle est préoccupée de devoir être hospitalisée car son chat l'attend seul à sa maison.

Antécédents personnels :

- hypertension artérielle
- diabète de type 2
- cancer ovarien traitée par chimiothérapie.

Pas d'allergie ou intolérance médicamenteuse.

Antécédents familiaux :

Aucun.
Pas d'allergie/intolérance.

Médicaments :

Hydrochlorothiazide + Irbesartan
Metformine
Cisplatine, étoposide et bléomycine

TACFA – Tutorat associatif pour des conférences en formation approfondie en sciences médicales
Toute reproduction même partielle, toute vente sans l'accord du TACFA sont interdites.
Sous la supervision de Clément FILLIOL (VP ECOS, DES radiologie Lyon), Lucie-Lou VIAL (VP ECOS, DES d'Anesthésie-réanimation à Toulouse), Sébastien VILLARD (VP ECOS, DES de médecine interne Paris), Alexandre DEGACHI (président, ancien DES médecine interne Paris)

Symptômes positifs :

Le candidat n'a pas à interroger la patiente sur la symptomatologie.

Cependant la patiente voit très mal de l'œil droit: peut uniquement voir bouger et compter les doigts. Ainsi que d'une photophobie. De plus, l'œil est très douloureux (6/10).

Constantes :

Si l'étudiant vous demande "les constantes", votre fréquence cardiaque (=pouls), tension artérielle, saturation en oxygène, température et fréquence respiratoire. → *Tout est normal. Pas de fièvre.*

Donnée complémentaire :

Deux documents : une photographie de l'œil infecté de la patiente + un compte rendu de l'appel téléphonique avec le confrère ophtalmologiste.

La photographie est disponible dès le début.

Le compte rendu de l'appel est disponible uniquement à la fin de l'appel.

Questions de relance :

A 5' si le candidat n'a pas évoqué le caractère nosocomial de l'infection et la notion d'aléa thérapeutique -> *"Pourquoi est-ce que mon œil s'est infecté ? Je revoyais très bien le lendemain de l'opération alors je ne comprends pas ce qui a pu arriver."*

TACFA – Tutorat associatif pour des conférences en formation approfondie en sciences médicales
Toute reproduction même partielle, toute vente sans l'accord du TACFA sont interdites.
Sous la supervision de Clément FILLIOL (VP ECOS, DES radiologie Lyon), Lucie-Lou VIAL (VP ECOS, DES d'Anesthésie-réanimation à Toulouse), Sébastien VILLARD (VP ECOS, DES de médecine interne Paris), Alexandre DEGACHI (président, ancien DES médecine interne Paris)